




MAGYAR
KISÁLLAT ORTOPÉDIAI
EGYESÜLET

2014.05.29



TANÚSÍTVÁNY
CERTIFICATE
KÖNYÖKÍZÜLETI DISZPLÁZIA SZŰRÉS
ELBOW DYSPLASIA SCREENING

Lucky Summer Zen

Nevű/Name

Border Collie

Fajtájú/Breed

2013.01.21

Születési idejű/Birth date

kan/male

Ivarű/Sex

tricolor

Színű/Colour

Eb/Dog

348094100082879

Tetoválási/microchip száma/Tattoo number

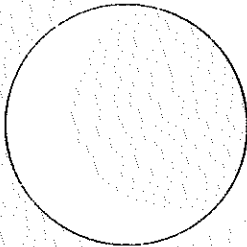
Mészáros Petra Nikolett

Tulajdonos neve/Owner

7632 Pécs Esztergályos u. 16

Tulajdonos címe/Address

AZ IEWG által kibocsátott értékelési rend alapján a Magyar Kisállat Ortopédiai Egyesület bizottsága a standard beállítású könyökízületi röntgenfelvétel értékelése alapján



Mentes / Free

Dr. Boda Attila László

Dr. Boda Attila László

Dr. Bánfi András

Dr. Bánfi András

Dr. Szolnoki János

Dr. Szolnoki János

A röntgenfelvétel 304/14 szám alatt kerül archiválásra.

KÖNYÖKÍZÜLETI DISZPLÁZIA /ELBOW DYSPLASIA/ VIZSGÁLATI LAP

A kutya/dog neve: **Lucky Summer Zen.** fajtája: **Border Collie.** ivara: **kan/male.**

Született: **2013.01.21.** színe: **tricolor.**

Tetoválási/chip száma: **348094100082879, . MKOE ikt. sz.: 304/14**

Tulajdonos: neve: **Mészáros Petra Nikolett.** lakcíme: **7632 Pécs, Esztergályos u. 16.**

Rtg. minősége	Kontrasztos	X	Életlen	
Beállítás	Megfelelő	X	Pontatlan	
A felvétel bírálatra	Alkalmas	X	Alkalmatlan	

Ízületi inkongruencia (INC)	Ízületi rész egyenletes	X	INC	
Izolált Proc. Anconaeus(UAP)	Nem látható	X	Látható	
Fragmentált Proc. Coronoideus Medialis(FCP)	Nem látható	X	Látható	
Mediális humerus condylus osteochondrosisa OCD	Nem látható	X	Látható	

Oszteofiták a Proc Anconaeus dors. felületén	<2mm 2-5mm		5mm<	
Semilunaris árok mögötti régió	Enyhe szklerózis		Kifejezett szklerózis	
Radius cranialis felület	Kevés oszteofita		Kifejezett ajak képződés	

A vizsgált egyed a Nemzetközi Könyök Munkacsoport /IEWG/ értékelési rendszere szerint, könyökízületi diszplázia (ED) tekintetében **Mentes / Free** besorolást kapott.

Budapest, 2014.05.29

(0-nincs, X-mindkettő, B-bal, J-jobb)

aláírás
p.h.